Lane Medical Library 1927

# Beiträge zur Frage der fehlerhaften Gastroenterostomie.

---

Inaugural-Dissertation
zur Erlangung der Doktorwürde der
Hohen Medizinischen Fakultät der
Friedrich-Alexander-Universität
zu Erlangen

vorgelegt von

Elisabeth Bachmann
aus Nürnberg.

Tag der mündlichen Prüfung: 22. Juli 1927.

1 9 2 7

Druck der Buch- und Akzidenzdruckerei Höfer & Limmert
Erlangen

247

Referent: Prof. Dr. W. Haas.
Dekan: Prof. Dr. Leo Hauck

Die Anfänge der Magenchirurgie gehen zurück bis in die Mitte des 16. Jahrhunderts. Als ein Zeitraum von wirklicher Bedeutung für ihre Entwicklung aber ist das 19. Jahrhundert zu nennen. Während vorher nur Verletzungen des Magens versorgt, allenfalls Fremdkörper aus demselben entfernt worden waren, wandte sich nun die Chirurgie der Behandlung der eigentlichen Erkrankungen des Magens zu. Voraussetzung für größere Eingriffe war jedoch die Möglichkeit, die am Magen gesetzten Wunden wieder sicher zu verschließen, damit auch nicht die geringste Menge von Mageninhalt in die freie Bauchhöhle austreten konnte. Es ist das Verdienst Lemberts, mit seiner 1829 angegebenen sero- serösen Naht die Grundlage zu der Magenchirurgie großen Stiles gegeben zu haben. In engem Zusammenhang steht der ungeheuere Aufschwung der Chirurgie aber ohne Zweifel auch mit der Erfindung der Narkose, die langdauernde Eingriffe ermöglichte. Ebenso war dafür von Wichtigkeit die Einführung der Antiseptik, durch welche die Gefahr, die vorher mit der Eröffnung des Peritoneums verbunden war, beträchtlich herabgesetzt wurde. Die im letzten Viertel des 19. Jahrhunderts von Männern wie Billroth, Wölfler und v. Hacker erfundenen und erprobten Operationsmethoden besitzen noch heute dieselbe Bedeutung für die Behandlung der Magenkrankheiten wie damals. Bemerkenswert ist, daß zuerst die Resektion des Magens in die Chirurgie eingeführt wurde (Billroth), während Billroths Schüler Wölfler erst einige Monate später die erste Gastroenterostomie anlegte.

Die erste Magenoperation, die Daniel Schwabe im Jahre 1635 wegen eines verschluckten Messers aus-

führte, wird noch heute unter dem Namen Gastrotomie geübt. Sie besteht in einfacher Eröffnung des Magens durch einen Längs- oder Querschnitt, der sofort wieder vernäht wird. Der Eingriff dient zur Entfernung von Fremdkörpern des Magens und des unteren Endes der Speiseröhre, auch zur Exstirpation von gutartigen Geschwülsten des Magens und zur Stillung von Blutungen aus dem Mageninnern.

Zur Ernährung bei Ösophagus- und Cardiastenosen infolge von Carcinom oder Narbenstrikturen wird die Gastrostomie verwendet. Unter einer Reihe von Methoden, die zum Teil bis in die Mitte des vorigen Jahrhunderts zurückgehen, ist eine der gebräuchlichsten die von Witzel angegebene Schrägfistel. Bei ihr wird über einem Gummiröhrchen die Magenwand durch Längsfaltung zu einem kleinen Kanal vernäht und an dessen einem Ende das Röhrchen durch eine Öffnung in das Mageninnere geführt. Der Teil der Magenwand, an dem sich die äußere Fistelöffnung befindet, wird mit dem Peritoneum parietale der vorderen Bauchwand vernäht und dann die Wunde durch Schichtnähte um das Rohr geschlossen.

Im Jahre 1881 machte Wölfler zum erstenmal den Versuch durch Anlegung eines neuen Magenausganges den undurchgängigen Pylorus zu umgehen und dem Mageninhalt einen anderen Abflußweg zu bahnen. Er nahm zu diesem Zweck eine hohe Jejunumschlinge, zog sie über Colon transversum und großes Netz hinweg nach oben und verband sie mit der vorderen Magenwand durch Seit- zu- Seit-Anastomose. Der Operation, die heute noch in derselben Weise ausgeführt wird, wurde der Name Gastroenterostomia antecolica anterior gegeben. Von Wichtigkeit ist dabei, daß die gewählte Jejunumschlinge genügend lang ist, damit Zerrungen an ihr und andrerseits eine Kompression des Quercolons durch sie vermieden werden.

Um bei der vorderen Gastroenterostomie für alle Fälle, auch bei Füllung des zuführenden Schenkels den Übertritt des Mageninhaltes in den Darm sicher zu stellen, wurde von Braun empfohlen, unterhalb der Anastomose eine Seit- zu Seit-Verbindung zwischen zu- und abführendem Schenkel herzustellen. Diese Ergänzungsoperation wird als Enteroanastomose bezeichnet.

Dasselbe Prinzip wie bei der vorderen Gastroenterostomie liegt auch der 1885 von v. Hacker angegebenen Gastroenterostomia retrocolica posterior zugrunde. Nur wird bei ihr eine kurze und zwar die nächst der Flexura duodeno- jejunalis gelegene Jejunumschlinge verwendet und diese mit der Hinterwand des Magens durch einen Schlitz im Mesocolon transversum ebenfalls Seit- zu Seit vereinigt. Eine Enteroanastomose ist bei dieser Operation nicht nötig wegen der Kürze des zuführenden Darmschenkels. Das Anwendungsgebiet dieser beiden Gastroenterostomien umfaßt alle Stenosen des Pylorus, seien sie Folgen eines Ulcus oder carcinomatöser Natur. Manchmal wird eine G. E. aber auch beim Ulkus ohne Pylorusstenose angelegt in dem Gedanken, durch die Ableitung der Speise, die eine Ausschaltung mannigfacher Reize bedeutet, dem erkrankten Gebiet Möglichkeit zur Ausheilung zu geben.

Als dritte Art einer Verbindungsoperation zwischen Magen und Darm ist die Y- Methode nach Roux zu nennen. Hier wird das Jejunum unterhalb der Flexura duodenojejunalis quer durchtrennt. Das offene Ende des abführenden Schenkels wird durch einen Mesocolonschlitz geleitet und End- zu Seit in die hintere Magenwand eingenäht; das offene Ende des zuführenden Schenkels etwa 10 cm unterhalb dieser Stelle ebenfalls End- zu Seit mit dem abführenden Schenkel vereinigt. Die G. E. nach Roux wird jetzt viel seltener ausgeführt als früher, weil sie gegenüber

den anderen Arten der G. E. ein weitaus komplizierteres und längere Zeit in Anspruch nehmendes Verfahren darstellt, und übrigens häufiger als die anderen Methoden ein Ulcus pepticum zur Folge haben soll.

Am ansprechendsten — weil den normalen Verhältnissen am meisten angepaßt — erscheint die Kochersche Gastroduodenostomie. Sie stellt eine Vereinigung des Magens mit dem Duodenum dar. Praktisch scheidet sie aber fast ganz aus, weil zu ihrer Anlegung bestimmte, nicht immer vorhandene Voraussetzungen, z. B. ein großer, nach dem Duodenum hin zu verziehender Magen nötig sind, während sie bei Verwachsungen im Bereich des Pylorus und Duodenums, wie sie beim Ulcus so häufig sind, nicht ausführbar ist.

Von Billroth wurde mit der Einführung der Magenresektionen ein radikaler Weg in der Behandlung der Pylorusstenosen eingeschlagen. Unter Resektion versteht man die Entfernung eines Teiles des Magens. Bei der Resektion nach Billroth I wird der Antrumteil des Magens samt dem Pylorus weggenommen und der Magenstumpf mit dem Duodenalstumpf End- zu End vereinigt, nachdem vorher der Magenquerschnitt von der kleinen Kurvatur her durch Naht verkleinert wurde.

Bei der zweiten Billrothschen Methode werden Magen und Duodenalstumpf blind verschlossen und zur Ableitung des Mageninhaltes eine vordere oder hintere Gastroenterostomie angelegt. Oder es wird die ganze, manchmal auch die durch Naht verkleinerte Magenwunde End- zu Seit in die oberste Jejunumschlinge eingepflanzt, sodaß eine sog. terminolaterale Anastomosierung entsteht. Der Methode Billroth I ähnlich ist die Magenresektion nach Kocher. Der Magenstumpf wird blind verschlossen und der Duodenalstumpf End- zu Seit in die Hinterwand des Magens eingenäht. Neben diesen bisher beschriebenen Arten der Resektion, die zur Entfernung des stenosierten Pylorus dienen, sind noch jene zu

erwähnen, die beim pylorusfernen Ulcus oder Carcinom ihre Anwendung finden. 1888 wurde von Riedel die Querresktion eingeführt, bei der einfach der erkrankte Teil des Magens wie ein Band ausgeschnitten wird und danach die beiden Stümpfe wieder durch Naht miteinander vereinigt werden.

Kleinere Ulcera des Magenkörpers ohne weitgehende Infiltration wurden früher vielfach nach dem Vorbild Czernys durch keilförmige oder elliptische Ausschneidung entfernt.

Die glänzenden Erfolge, die mit den Pylorusresektionen erzielt wurden, reizten zum Versuch, die Cardiastenosen durch Resektion der Cardia zu behandeln. Doch ist es wegen der ungeheueren Schwierigkeiten, die diese Operation bietet, bei nicht allzu zahlreichen Versuchen geblieben.

Dagegen wird die Totalexstirpation des Magens — 1897 von Schlatter zum erstenmal ausgeführt — etwas häufiger vorgenommen. Nach der Entfernung des Magenkörpers werden Ösophagus- und Duodenalstumpf miteinander vernäht. Ist die Spannung dazu zu stark, so legt man eine Ösophago-jejunostomie, nach dem Prinzip der G. E. an, indem man den Ösophagus End zu Seit in das Jejunum einpflanzt. Die Operation hat jedoch eine Mortalität von 50%.

Geringgradige Pylorusstenosen wurden früher häufig mit der von Heinecke angegebenen Pyloroplastik behandelt. Die Operation besteht darin, daß man die die Verengerung des Pylorus bewirkende Narbe durch einen Längsschnitt spaltet, die entstandene Wunde in querer Richtung verzieht und so vernäht. Die Pyloroplastik ist von allen Methoden zur Behandlung der narbigen Pylorusstenose sicher die einfachste. Ihr Erfolg ist jedoch nur selten zufriedenstellend, auch hat sie häufig Recidive zur Folge. Sie wird deshalb heute nicht mehr ausgeführt.

Zur Beseitigung der spastischen Pylorusstenose der Säuglinge verwendete man in früheren Jahren die Gastroenterostomie. Die jetzt allgemein gültige Operation ist die von Weber- Rammstedt angegebene. Hierbei wird durch die Muskulatur des Pylorus ein Längsschnitt bis auf die Schleimhaut geführt, der nicht vernäht wird.

Von gebräuchlichen Magenoperationen wären außerdem noch zu nennen die Gastrolyse, unter der man die Lösung des Magens aus Adhäsionen und Strangbildungen versteht.

Die bei der Gastroptose notwendige Hochziehung und Fixierung des Magens wird auf verschiedene Weise erreicht. Perthes erzielte sie unter Verwendung des Lig. teres hepatis, das am Nabelansatz abgetrennt, subserös durch die vordere Magenwand geleitet, dann durch den M. rectus abdominis hindurch an die vordere Bauchwand gezogen und dort angenäht wird. Nach Rovsing versucht man durch Annähung des Magens selbst an die vordere Bauchwand Verwachsungen zwischen dieser und dem Magen hervorzurufen. Eine dritte Methode ist die von Beya- Bier angegebene Raffung des Lig. gastro- hepaticum.

Ebenfalls von Wölfler angegeben ist die früher beim narbigen Sanduhrmagen häufig angewandte Gastro-gastrostomie. Sie ist jedoch wie die Anlegung der G. E. am cardialen Sack oder die der Pyloroplastik prinzipiell gleiche Gastroplastik heute zugunsten der Resektion in der Behandlung des Sanduhrmagens verlassen.

Verständlicherweise treten nach den beschriebenen Operationen manchmal Komplikationen auf. Die auch nach anderen Laparotomien vorkommenden Störungen wie die postoperative Darmlähmung, der arterio-mesenteriale Darmverschluß, die Peritonitis und die Embolie seien hier unberücksichtigt oder nur ganz kurz gestreift. Auf die Komplikationen, die den Operationen am

Magen eigen sind, soll dagegen näher eingegangen werden. Von großer Bedeutung war anfänglich besonders eine postoperative Störung: der Circulus vitiosus. Dieser Name wurde zuerst von Miculicz gebraucht. Man bezeichnet damit ein Krankheitsbild, dessen hervorstechendstes Symptom heftiges Erbrechen ist, das im Gegensatz zum Narkoseerbrechen auch nach Tagen nicht aufhört. Dabei steht die Magen-Darmpassage vollkommen still, ohne daß irgend ein Anhaltspunkt für eine Peritonitis vorhanden ist. Wird die Ursache der Störung nicht bald erkannt und beseitigt, so fallen die Kranken sehr rasch dem dauernden Flüßigkeitsverlust zum Opfer. Als Ursache des Krankheitsbildes stellt man sich wörtlich einen „fehlerhaften Kreislauf" vor: der Mageninhalt gelangt statt in den abführenden in den zuführenden Jejunumschenkel und von diesem aus durch Duodenum und Pylorus in den Magen zurück. Dieser Vorgang wiederholt sich, bis schließlich der gefüllte Magen seinen Inhalt durch Erbrechen entleert. Voraussetzung für diesen ganzen „Kreislauf" ist natürlich die Durchgängigkeit des Pylorus. In diesem Fall ist aber auch der umgekehrte Weg denkbar. Durch den offenen Pylorus wird der zuführende Schenkel gefüllt; entleert er nun nicht genügend in den abführenden Teil, so wird er allmählich durch Stauung seines Inhaltes erweitert und stenosiert unter Umständen auf diese Weise den abführenden Schenkel derart, daß in diesen überhaupt kein Inhalt mehr eintreten kann. Kommen dagegen ähnliche Zustände nach Anlegung einer Gastroenterostomie wegen hochgradiger Pylorusstenose vor, so kann der eben beschriebene „falsche Kreislauf" nicht die Ursache sein. Dafür nimmt man an, daß der durch die Anastomose auch in den zuführenden Schenkel entleerte Mageninhalt sich dort staut, wieder in den Magen zurück und so dauernd hin und her fließt. Als Bezeichnung wählte man dafür den Ausdruck Rückstauung. Im allgemeinen

wird heute der Name Circulus vitiosus nicht mehr in seiner wörtlichen Bedeutung gebraucht, sondern man spricht vom „Circulus vitiosus im weiteren Sinne“ und faßt damit alle postoperativen Störungen zusammen, bei denen der Mageninhalt statt in den abführenden in den zuführenden Schenkel der Gastroenterostomie gelangt. Ein weiterer Unterschied zwischen alter und neuer Auffassung liegt darin, daß man früher die Ursache des Circulus vitiosus lediglich in einer mechanischen Abflußbehinderung sah, während man jetzt auch funktionelle Momente als mitauslösende anerkannt. Stieda betonte als erster, daß der Schwäche der Magenmuskulatur und der damit häufig verbundenen Dilatation des Magens große Bedeutung bei der Entstehung des Circulus vitiosus zukommt. Er behauptete sogar, sie allein könne — gesteigert durch die Schädlichkeiten der Operation und der Narkose — die Ursache postoperativer Passagestörungen sein. Im allgemeinen wird heute wohl die Ansicht vertreten, daß beim Zustandekommen eines Circulus vitiosus funktionelle und mechanische Momente zusammenwirken.

Die mechanischen Ursachen des Circulus vitiosus sind viel erforscht worden. Man gibt der sog. „Spornbildung“ häufig Schuld an seiner Entstehung. Wenn zu- und abführender Darmschenkel fast parallel herabhängen, so wird die der Anastomosenöffnung gegenüberliegende Darmwand leicht abgeknickt und schiebt sich in Form einer Falte in die Anastomose vor. Dieser Sporn kann sich abflußbehindernd über den Eingang zum abführenden Schenkel legen. Die Theorie der Spornbildung ist sehr einleuchtend, es muß aber erwähnt werden, daß als Ursache eines Circulus vitiosus eine wirkliche Spornbildung nur sehr selten festgestellt werden konnte. Dagegen kann lediglich infolge einer Kompression des abführenden Schenkels durch den stark gefüllten und erweiterten zuführenden Teil des Jejunums oder infolge eines Druckes durch den atonischen Magen

das Bild des Circulus vitiosus entstehen. Außerdem kann der abführende Schenkel durch Achsendrehung stenosiert sein. Ebenso ist es möglich, daß Ödeme, Hämatome und entzündliche Infiltration der Anastomosenränder zu einer Verengerung der Öffnung führen und dadurch den Übertritt des Mageninhaltes in den Darm verhindern. Auf rein funktioneller Basis kann eine Störung des Abflusses entstehen durch einen Dauerspasmus an der G. E.-stelle, wie er in seltenen Fällen beobachtet wird.

Alle die bisher genannten Umstände führen gleich oder wenigstens sehr bald nach der Operation zu einer Behinderung des Abflusses. Es gibt aber auch einen chronischen Circulus vitiosus, der durch später und allmählich auftretende Veränderungen hervorgerufen wird. Solche sind einmal Verengerungen der Anastomosenöffnung selbst durch Narbenbildung und Schrumpfung bei verzögerter Wundheilung; andererseits sind es Verengerungen der Anastomose infolge eines Druckes von außen durch weiterwachsende Geschwülste, durch Schrumpfung eines von Anfang an zu engen Mesocolonschlitzes oder durch perigastritische Prozesse im Bereich der Gastroenterostomie.

Für die richtige Funktion einer Anastomose ist die Art der Anlagerung der Darmschlinge von Wichtigkeit. Die besten Resultate werden mit der isoperistaltischen horizontalen Verwendung des Jejunums erzielt, während bei der vertikalen Anlagerung öfters Abknickungen und leichte Passagestörungen entstehen.

Beim ausgeprägten Circulus vitiosus kommt meist als einzige Therapie die Relaparotomie mit Anlegung einer Enteroanastomose oder sonstigen Maßnahmen zur Erzielung ungehinderter Passage in Frage. Der Circulus vitiosus spielt heute keine so große Rolle mehr wie früher, er ist mit der verbesserten Technik seltener geworden. Jahrelang mühte sich die Chirurgie mit der Ausarbeitung und Erprobung von Operations-

methoden, die ihn mit Sicherheit vermeiden sollten. Jetzt sieht man die beste Prophylaxe in der Erhaltung möglichst normaler anatomischer und funktioneller Verhältnisse bei der Anlegung einer Gastroenterostomie; denn die Erfolge jeder Verbindungsoperation sind umso besser, je weniger die betreffenden Eingeweideteile verlagert wurden.

Als ein dem Circulus vitiosus ähnliches, freilich sehr seltenes, Krankheitsbild sei kurz der sog. arteriomesenteriale Darmverschluß, der allerdings auch nach anderen Laparotomien vorkommt, gestreift. Er hat mit dem Circulus vitiosus das unstillbare Erbrechen gemeinsam, das meist einige Tage nach der Operation auftritt. Dabei ist die Magengegend stark aufgetrieben. Fieber besteht nicht, der Puls ist klein und beschleunigt. Auch dieser Zustand führt, wenn er nicht beseitigt werden kann, rasch zum Tode. Man nimmt heute meist als Ursache des Krankheitsbildes eine Magenlähmung an. Infolge dieser Lähmung entleert der Magen seinen Inhalt nicht und wird durch Stauung desselben erheblich erweitert. Durch den vergrößerten Magen aber wird der Dünndarm unter Umständen bis ins kleine Becken verdrängt, damit die Radix mesenterii stark angespannt und dadurch das Duodenum am Übergang ins Jejunum abgeklemmt. Zur Beseitigung des Zustandes dienen Magenspülungen verbunden mit Entleerungen und vollkommene Nahrungsenthaltung, ferner Bauch- und Beckenhochlagerung des Kranken! Führen diese Mittel nicht zum Ziel, so ist vielleicht noch die Anlegung einer zweiten Gastroenterostomie von Nutzen.

Nächst dem Girculus vitiosus ist unter den postoperativen Komplikationen das Ulcus pepticum von Bedeutung. Es wurde 1897 zum erstenmal von Berg beschrieben. Das Ulkus pepticum entsteht fast ausschließlich nach Operationen wegen Magengeschwür. Die Zeit seines Auftretens schwankt zwischen Tagen

und Wochen bis zu Jahren nach der Operation. Es hat seinen Sitz gewöhnlich im abführenden Schenkel des Jejunums oder an der Anastomosenstelle selbst. Im Gegensatz zum Circulus vitiosus, dessen Ursachen zum großen Teil erforscht sind, ist die Ätiologie des Ulcus pepticum noch sehr umstritten. Man hat über seine Ursachen eine Reihe von Theorien aufgestellt, die man vielfach durch Tierexperimente zu stützen versuchte. Rein mechanisch erklärte Haberer sein Zustandekommen durch den Reiz der ständig an der G. E. Stelle vorbeifließenden Nahrung, der noch verstärkt wird durch den Fremdkörperreiz des Nahtmaterials. Eine große Rolle wird auch heute noch und sicher mit Recht der chemischen Einwirkung des sauren Mageninhaltes auf einen Darmabschnitt, der sonst nur alkalischen bezw. neutralen Inhalt trägt, zugeschrieben. Wieder andere (Virchow, Eiselsberg) sahen in Ernährungsstörungen der Gewebe, Zirkulationsstörungen und embolischen Prozessen oder in Infektionen (Böttcher) die Hauptgrundlage der Entwicklung eines Ulcus pepticum. Von großem Einfluß auf die Entstehung desselben ist sicher auch die übermäßige Straffung des Darmes z. B. bei einer zu kurz gewählten Schlinge speziell bei der vorderen Gastroenterostomie, in der es zu Zerrungen und damit zu Zirkulationsstörungen kommt. Im Laufe der Jahre zeigte sich, daß das Ulcus pepticum nach allen Magenoperationen, sogar nach der Operation nach Billroth I vorkommt, wenn auch bestimmte Methoden, wie die Roux'sche G. E., die G. E. anterior und die Pylorusausschaltung nach Eiselsberg sein Auftreten besonders begünstigen sollen. Die auffallende Tatsache, daß es beim Mann viel häufiger vorkommt als bei der Frau bedarf, erst noch der endgültigen Klärung.

Die Diagnose des Ulcus pepticum ist nicht immer leicht zu stellen. Die Symptome sind in der Hauptsache die des Ulcus am Magen überhaupt, nämlich

Schmerzen, Erbrechen von Speisen oder Blut, Stuhlverstopfung, Gewichtsabnahme. Ein etwa vorhandener Druckpunkt ist noch nicht beweisend, da in seltenen Fällen auch die normale Anastomose druckempfindlich sein kann.

Eine sehr wichtige Komplikation des Ulcus pepticum ist seine Perforation; entweder in die freie Bauchhöhle, in die vordere Bauchwand nach Verlötung derselben mit der Ulcusstelle oder bei der hinteren G. E. ins Querkolon. Im letzten Fall entsteht eine Verbindung zwischen Magen oder Jejunum mit dem Querkolon: eine Fistula gastro- bezw. jejuno colica. Bei Vorhandensein einer solchen Fistel finden sich außerordentlich charakteristische Erscheinungen: Schmerzen, fäkulentes Aufstoßen, Kotbrechen, Durchfälle und starke Abmagerung. Die aufgenommenen Speisen erscheinen sehr bald und relativ wenig verändert im Darm. Dieser rasche Übertritt läßt sich ohne weiteres röntgenologisch nachweisen. — Da das Ulcus pepticum nur sehr wenig Neigung zur Heilung zeigt, und andererseits die Gefahr der Perforation ziemlich groß ist, so besteht die richtige Therapie in der Operation. Hierbei wird am besten die ganze distale Magenhälfte einschließlich der Anastomosenstelle reseziert. Besteht eine Fistula gastro- bezw. jejuno-colica, so ist diese zu trennen und nach beiden Seiten zu verschließen.

Ein verhältnismäßig seltenes Ereignis nach Magenoperationen ist die „innere Einklemmung". Darunter versteht man die Einklemmung von Darm in inneren durch die Operation erst entstandenen „Bruchlücken". Eine solche stellt der Mesocolonschlitz dar, durch den das Jejunum bei der G. E. posterior retrocolica geleitet wird. Es kommen Einklemmungen von Darmteilen in denselben vor, die mehr oder weniger stürmische Erscheinungen bewirken und bei Nichtbeseitigung gewöhnlich binnen kurzer Zeit zum Tode führen. Zur Verhütung der Einklemmung soll man

deswegen stets darauf bedacht sein, bei der Operation die Anastomose durch Naht so im Mesocolonschlitz ist zu befestigen, daß keine Lücke bestehen bleibt. Von der Einklemmung im Mesocolonschlitz ist zu trennen die Incarceration von Darmteilen in dem Ring, der nach Anlegung einer G. E. durch das Peritoneum parietale der hinteren Bauchwand, die zuführende Jejunumschlinge nebst ihrem Mesenterium und das Mesocolon transversum gebildet wird. In diesem Ring können sich Darmschlingen verfangen und einklemmen, und zwar erfolgt das Durchschlüpfen des Darmes meist in der Richtung von Rechts nach links. Die Symptome der Einklemmung sind vor allem heftiges Erbrechen und Schmerzen. Die Ätiologie der inneren Einklemmung ist nocht nicht restlos geklärt. Man beschuldigt ebenso wohl die Wirkung der Bauchpresse, als man die Einklemmung als Folge einer akuten postoperativen Magendilatation oder eines arteriomesenterialen Darmverschlußes ansieht. Im übrigen soll hier entsprechend dem Rahmen der vorliegenden Arbeit nicht weiter auf diese Komplikationen eingegangen werden, da dieser Art der inneren Einklemmung durchaus nicht ein Fehler in der Anlegung der G. E. vorausgegangen zu sein braucht. Eine Einklemmung geringeren Grades kann sich unter Umständen von selbst wieder lösen; bei hochgradigen Einklemmungen dagegen besteht die Therapie in der Laparotomie mit Befreiung der Darmschlingen und Vernähung des Ringes soweit dies möglich ist.

Nur in vereinzelten Fällen kommt es nach einer Magenoperation zur Nachblutung aus der Nahtstelle. Eine solche Blutung äußert sich im Erbrechen blutiger Massen oder, falls alles Blut in den Darm ergoßen wird, durch schwarz gefärbte Stühle. Nur selten nimmt sie bedrohlichen Charakter an. Man sucht sich durch sorgfältige Blutstillung und exakte Schleimhautnaht vor solchen Nachblutungen zu schützen, doch sind sie

nicht mit unbedingter Sicherheit zu vermeiden. Kommt es trotzdem zur Nachblutung, so hat man zunächst zu versuchen, dieselbe durch innere Mittel zum Stehen zu bringen: Einbringung von Clauden oder Koagulenlösung in den Magen, Eisblase auf die Magengegend, intravenöse Afenil-, subkutane Gelatine- Jnjektion und dergl. Diese Maßnahmen sind zu unterstützen durch strengste Ruhelage und absolute Enthaltung von jeglicher Nahrungsaufnahme per os. Blutet es weiter, so kann man versuchen durch Einbringung frischen Muskelfleisches in den Magen (feingewiegtes frisches Ochsenfleisch) die Blutung zu bekämpfen, wie es Haas kürzlich mit Erfolg getan hat. Steht die Blutung trotzdem noch nicht, so wird allenfalls die Wiedereröffnung der Bauchhöhle und operative Stillung der Blutung nötig. Man soll mit diesem Schritt aber nicht bis zum Äußersten warten, d. h. bis der Patient so ausgeblutet ist, daß er keinen Eingriff mehr aushält. Die Anämie ist, falls bedrohlich, durch Bluttransfusion zu behandeln.

Nach diesen Komplikationen, die auch bei sorgfältigster Technik vorkommen, soll nun näher auf solche postoperative Störungen eingegangen werden, bei denen es sich um vermeidbare Fehler von Seiten des Operateurs handelt. Dafür seien zunächst drei typische Beispiele angeführt, die in der hiesigen Klinik beobachtet wurden.

Fall 1.

Wegen Magengeschwüres vor 1 Jahr auswärts ein neuer Magenausgang (Gastroenterostomie) angelegt. Schon wenige Tage nach der Operation Störungen in Form von Auftreibung des Oberbauches und massenhaftem Erbrechen (Circulus vitiosus?). Eine Woche nach der ersten Operation Wiedereröffnung des Bauches; über die Art des zweiten Eingriffes hat Patientin nie etwas erfahren. Das Erbrechen habe zwar zunächst aufgehört, doch seien immer wieder Beschwerden auf-

getreten: Auftreibung i. Oberbauch, schmerzhaftes Druckgefühl, fauliges Aufstoßen mit Brechreiz, zuweilen auch Durchfälle. Infolge des dauernden Widerwillens gegen Nahrungsaufnahme zuletzt sehr heruntergekommen.

Befund: Mittelgroß, blaß, abgemagert. Abdomen von normaler Konfiguration. Reizlose Schnittnarbe in der Mittellinie über dem Nabel. Keine Hernie. Bei Druck im Epigastrium, besonders links der Mittellinie, unbehagliches Gefühl, kein eigentlicher Schmerz. Kein Tumor zu tasten. Nach der Untersuchung wieder übelriechendes Aufstoßen.

Röntgendurchleuchtung nach Baryumbrei-Einnahme: Magen entfaltet und füllt sich zunächst gut; ein Teil des Breies wird auf dem natürlichen Weg (Pylorus) ausgeworfen, ein anderer Teil tritt durch Gastroenterostomie aus. Während der Entleerung wird allmählich ein ziemlich großer, der großen Kurvatur aufsitzender Schatten bemerkbar, der sich nicht genau vom Magen und Dünndarm abgrenzen läßt. Nach 2 Stunden noch faustgroßer Schatten in der Magengegend. Übriger Brei im Dünndarm.

Diagnose: Passage-Störung nach Gastroenterostomie, genauere Differenzierung nicht möglich.

Operation (Dr. W. Haas): Laparotomie zwischen Schwertfortsatz und Nabel in der Mittellinie. Starke Verwachsungen erschweren das Eindringen in die freie Bauchhöhle. Nach teils stumpfer, teils scharfer Präparation ergibt sich folgendes Bild: der etwas ektatische und in Länge gezogene Magen trägt eine Gastroenterostomia antecolica anterior mit Braun'scher Enteroanastomose. Der zuführende Schenkel des zur Anastomose heraufgezogenen Jejunums endigt aber einige Querfinger unterhalb, d. h. vor der Braun'schen Enteroanastomose blind. Unterhalb des Mesocolon transversum findet sich ein stark gefüllter, etwa kleinkindskopfgroßer Blindsack, der durch das Mesocolon hindurch mit der hinteren Magenwand zusammenhängt

und sich in den Magen hinein ausdrücken läßt. Von der Vereinigungsstelle zwischen diesem Blindsack und dem Magen läßt sich ein kurzer zuführender Jejunumschenkel bis zur Flexura duodeno-jejunalis darstellen. Offenbar hatte zunächst eine Gastroenterostomia retrocolica posterior bestanden. In der alsbald nach der ersten vorgenommenen zweiten Operation war dann nach Durchtrennung und Blindverschluß (ca. 15 cm vom Magen entfernt) des abführenden Schenkels dieser Gastroenterostomie eine vordere G. E. mit Braun'scher Enteroanastomose angelegt worden. Der an der hinteren Magenwand hängende blind verschlossene abführende Schenkel der ersten (hinteren) G. E. hatte sich dann allmählich zu einem großen Sack, einer Art von Nebenmagen, erweitert, in dem dauernd Retention und faulige Zersetzung von aufgenommener Nahrung bestand.

Entleerung des Sackes durch Ausdrücken in den Magen, dann Abtragung dicht an der hinteren Magenwand und Verschluß durch Zweischichtnaht. Glatte Heilung.

Patientin erholte sich in den nächsten Wochen schnell und wurde beschwerdefrei aus der Klinik entlassen.

Die nebenstehende Skizze veranschaulicht die bei der zweiten Operation angetroffenen Verhältnisse.

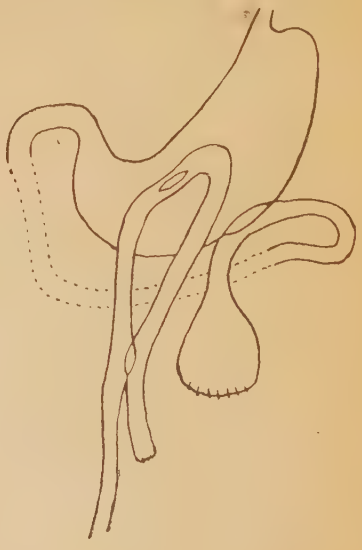

Fall 2.

Vor 2 Jahren auswärts wegen Magengeschwürs angeblich Anlegung eines neuen Magenausganges (Gastroenterostomie). Dann ca 1 Jahr ziemlich beschwerdefrei. Seit 2 Monaten wiederholt starke krampfartige Schmerzen unter dem linken Rippenbogen, meist mit Erbrechen, sodaß immer einige Tage Bettruhe nötig waren. Schwerer verdauliche Nahrung wurde überhaupt nicht mehr vertragen. Vor 24 Stunden erneuter starker Schmerzanfall mit Erbrechen; trotz Bettruhe, Wärmung, Enthaltung von jeder Speisen- und Flüssigkeitsaufnahme bald darauf kollapsartiger Zustand.

Befund: Mittelgroß, unterernährt, blaßgelb, Facies abdominalis. Zunge belegt. Temp. 39,1. Puls 110, klein. Leukozyten 13000. Leib leicht aufgetrieben, nicht gespannt, aber im Oberbauch selbst bei leisester Berührung sehr druckempfindlich.

Diagnose: Perforation eines Ulcus pepticum jejuni oder eines nicht ausgeheilten bezw. neuen Magengeschwürs.

Operation (Dr. W. Haas): Mediane Laparotomie zwischen Schwertfortsatz und Nabel. In der Bauchhöhle kein freier Erguß, jedoch starke Fibrinauflagerungen an der vorderen Magenwand. Nach sorgfältiger Lösung der ausgedehnten entzündlichen Verklebungen ergibt sich folgendes Bild: Antrumteil des Magens fehlt, Duodenum blind verschlossen (Resektion). Eine von der Flexura duodeno-jejunalis aus höchstens 15 cm (!) lange Jejunumschlinge ist um das Quercolon und große Netz herum an die vordere Magenwand angelagert und hier anastomosiert. Quercolon und Netz dadurch stark hochgezogen und nicht unbeträchtlich eingeengt. Im Bereich des abführenden Schenkels dicht neben der Anastomosierungsstelle ein mit starker Kallusbildung einhergehendes Ulcus pepticum, in dessen Mitte eine linsengroße Perforation. — Resektion des die G. E. tragenden Magenabschnittes, Blindverschluß des ab-

führenden Schenkels, terminolaterale Anastomosierung des Magenstumpfes mit dem abführenden Schenkel, End zu Seit-Einpflanzung des kurzen zuführenden Jejunumschenkels in den abführenden Schenkel (Y-Methode nach Roux). — Glatte Heilung.

Nach einigen Wochen gut erholt bei bestem Wohlbefinden entlassen.

Die nachfolgende Skizze stellt den Zustand nach der zweiten Operation dar.

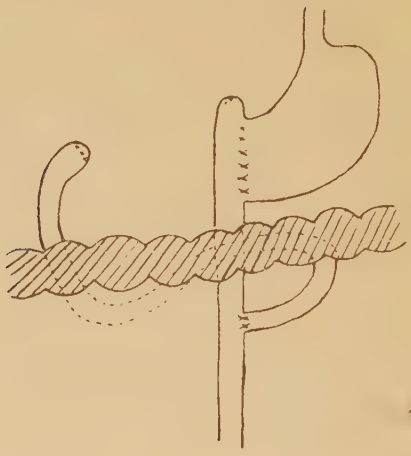

Fall 3.

Vor 3 Monaten auswärts neuer Magenausgang (Gastroenterostomie) angelegt wegen Magengeschwürs. Schon ganz kurze Zeit nach der Operation wieder die alten Schmerzen in der Magengrube, dazu dann noch zunehmende Appetitlosigkeit, häufig übelriechendes Aufstoßen, schlechter Geschmack im Munde, häufig Durchfälle; der Stuhl sei oft „schlecht verarbeitet und halb roh“ gewesen. Starke Abmagerung.

Befund: Mittelgroß, reduzierter Ernährungszustand, sehr blass. Leib flach und weich, nirgends druckempfindlich. Zunge stark belegt, übler Geruch aus dem Munde.

Röntgendurchleuchtung nach Baryumbrei-Einnahme: Magen entfaltet und füllt sich rasch. Bei normaler Peristaltik Entleerung sowohl durch den gut arbeitenden Pylorus als auch durch eine Gastroenterostomie. Bereits nach wenigen Minuten sammelt sich ein beträchtlicher Teil des Kontrastbreies deutlich erkennbar im Coecum an. Ca. 1 Stunde nach Breiaufnahme bereits Baryumstuhl entleert. Bei der zweiten Durchleuchtung nach 3 Stunden ist die ganze übrige Baryummasse im Dickdarm.

Diagnose: Fehlerhafte Gastroenterostomie (Verbindung des Magens mit einer ganz tiefen Ileumschlinge).

Operation (Dr. W. Haas):

Mediane Laparotomie zwischen Schwertfortsatz und Nabel. Befund wie erwartet: die unterste Ileumschlinge ist mit dem Magen anastomosiert (nach dem Prinzip der G. E. retrocolica posterior). Irgend welche Zeichen eines alten oder frischen Ulcus sind weder am Magen noch am Duodenum nachweisbar. Magen aber stark potisch. — Excision der Gastroenterostomiestelle aus der hinteren Magenwand, sorgfältiger Verschluß des Magens in zweischichtiger Naht, Verschluß der Lücke im Mesocolon transversum, Resektion des Anastomosenstückes aus dem Ileum und Vereinigung der blind verschlossenen Ileumstümpfe durch Seit zu Seit-Anastomose. —

Glatte Heilung, rasche Erholung. Nach einigen Wochen beschwerdefrei entlassen.

Bei kritischer Betrachtung dieser drei Fälle ergibt sich folgendes:

Die in Fall 1 gleich nach der Operation einsetzenden Erscheinungen, nämlich Auftreibung des Leibes und massenhaftes Erbrechen deuten auf eine Passagestörung hin. Welcher Art diese war, ob lediglich eine postoperative Magenlähmung bestand, ob irgend eine mechanische Abflußbehinderung vorlag, oder die Ursache

im Zusammenwirken funktioneller und mechanischer Momente zu suchen ist, läßt sich nachträglich nicht mehr mit Sicherheit entscheiden. Einfache Hilfsmittel wie Magenspülung und Nahrungsenthaltung scheinen dabei versagt zu haben, sodaß dem Operateur eine nochmalige Operation indiziert erschien; dieser zweite Eingriff bestand in Anlegung einer G. E. anterior, nachdem sich der Operateur augenscheinlich von dem Nichtfunktionieren der ersten (hinteren) Anastomose überzeugt hatte. In dieser zweiten Operation wurde das Jejunum etwa 15 cm aboral von der hinteren G. E. Stelle quer durchtrennt und blind verschlossen. Eine tiefere Jejunumschlinge wurde dann mit der vorderen Magenwand anastomosiert und eine Enteroanastomose angelegt zwischen dem blind verschlossenen zuführenden und dem abführenden Jejunumschenkel. Die bis dahin vorhanden gewesene Passagestörung war damit behoben. Dafür stellte sich in der Folge eine Störung anderer Art ein: der unerklärlicherweise nicht dicht an der ersten (hinteren) G. E. Stelle, sondern etwa 15 cm aboral davon blind verschlossene alte abführende Jejunumschenkel füllte sich bei jeder Magenfüllung mit, ohne sich auf natürliche Weise nach unten entleeren zu können. Die in diesem Darmschenkel dauernd vorhandene Stauung des Inhaltes führte allmählich zu einer sehr erheblichen sackartigen Erweiterung desselben, sodaß nach einiger Zeit eine Art von „Nebenmagen“ entstand, in dem dauernde Retention von Speisebrei mit den bekannten üblen Zersetzungserscheinungen sich ergab. Die Beschwerden des Patienten (lästiger Druck nach Nahrungsaufnahme, Auftreibung im Oberbauch, fauliges Aufstoßen, Brechreiz) erklären sich zwanglos aus diesem Misstand; ebenso die Appetitlosigkeit, die als Folge der sich anschließenden Gastritis anzusehen ist. Die Röntgendiagnose vermochte lediglich das Vorliegen einer besonderen Anomalie festzustellen; die genaue Art derselben war aber ante

operationem nicht zu ermitteln, nachdem durch die Adhäsionsverzerrung von Magen und Nebenmagen sowie durch die teilweise Überschneidung der Schatten und endlich durch die zwei Abflußwege (Pylorus und vordere G. E.) ganz komplizierte Kontrastbilder sich ergaben. Die Operation war schwierig nur durch die sehr ausgedehnten Verwachsungen, welche sich nach den beiden vorausgegangenen Eingriffen gebildet hatten. Nach Isolierung der verschiedenen Organteile war die Abtragung des Nebenmagens dicht an der alten G. E. Stelle leicht zu bewerkstelligen. Der Heilverlauf vollzog sich völlig ungestört, die Patientin wurde dauernd beschwerdefrei. Der Zustand ist bei ihr nun so, daß der Inhalt des Duodenums (Galle, Pankreassaft und der durch den Pylorus ausgetretene Teil des Speisebreis) durch den zuführenden Schenkel der ersten (hinteren) G. E. in den Magen eintreten, um dann durch die vordere G. E. endgültig in den Darm abzulaufen. Diesen Zustand der getrennten Ein- bezw. Ausmündung von zu- und abführenden Darm am Magen bezeichnet man, was hier nebenbei erwähnt werden soll, als „innere Apotheke". Man hat die vollkommen getrennte Einnähung des ab- und zuführenden Darmschenkels in den Magen früher öfter mit der Absicht gemacht, bei Geschwürsprozessen den hyperaciden Magensaft durch den durchgeleiteten alkalischen Duodenalinhalt hinreichend zu neutralisieren. Bei der gewöhnlichen G. E. kommt ja bekanntlich der Duodenalinhalt mit dem Magen auch in Berührung, tritt auch wohl zum Teil in ihn ein, passiert ihn aber nicht ganz. Die „innere Apotheke" ist als unnötig und umständlich längst wieder aufgegeben. Wo sie steht, schadet sie aber nicht.

Im zweiten Fall traten die Beschwerden erst ein Jahr nach der Operation auf. Solche spät einsetzenden krampfartigen Schmerzen mit Erbrechen weisen auf ein Ulcus pepticum hin. Es könnte sich aber auch

um ein Rezidiv des vorher vorhandenen oder um ein neues Ulcus ventriculi handeln. Die Differentialdiagnose zwischen beiden war klinisch nicht sicher zu stellen. Vollkommen eindeutig ist dagegen der plötzliche Schmerzanfall mit Erbrechen, dem darauf folgenden Kollaps und den peritonitischen Symptomen. Ein derartiges Ereignis läßt in solchem Fall fast mit Sicherheit auf die Perforation eines Ulcus am Magen-Darmkanal schließen. Daran ist zu denken, auch wenn die Vorgeschichte keinen Anhaltspunkt für ein solches Ulcus bieten sollte, und erst recht, wenn, wie in diesem Fall, schon vorher Ulcus-verdächtige Symptome bestanden haben. Daß eine Röntgenuntersuchung sich beim Verdacht auf eine in Gang befindliche Perforation von selbst verbietet, bedarf wohl kaum der Erwähnung. Die wegen der vermutlichen Perforation sofort vorgenommene Operation ergab die Richtigkeit der gestellten Diagnose. Sie deckte aber zugleich einen vorher nicht vermuteten Fehler des ersten Operateurs auf, der wohl mit Sicherheit als die Ursache der Komplikation angeschuldigt werden muß. Der Operateur hatte wegen eines Ulcus ventriculi eine Resektion des Magens nach Billroth II ausgeführt und zur neuen Verbindung zwischen Magen und Darm eine G. E. anterior angelegt. Dabei wurde jedoch nicht beachtet, daß bei der vorderen G. E. die Jejunumschlinge mindestens 40—50 cm lang sein muß; sondern die Schlinge war nur 15 cm lang, also kaum länger als bei der hinteren G. E. genommen. Natürlich fehlte auch die Enteroanastomose. So bestand durch die fehlerhaft kurze, zu einer weiten Überbrückung herangezogene Dünndarmschlinge ein dauernder gefährlicher Zug am Magen bezw. der Anastomosenschlinge selbst, ferner eine Kompression des Quercolons. Durch die abnorme Spannung in der Anastomosenschlinge kam es zu einer Beeinträchtigung der normalen Blutzirkulation und damit zu einer minderwertigen Ernährung des betref-

fenden Darmteiles. Wenn auch sonst unter den Chirurgen über die Ätiologie des postoperativen peptischen Jejunalgeschwüres noch keine rechte Einmütigkeit besteht, so ist doch sicher, daß verschiedene Ursachen, einzeln oder zusammenwirkend, diese fatale, stets das Leben bedrohende Komplikation herbeiführen können. Sehr große Bedeutung kommt in diesem Sinne einer mangelhaften Durchblutung des zur Anastomose verwendeten Darmteiles zu. Diese mangelhafte Blutzirkulation war in unserem zweiten Fall durch die fehlerhafte G. E. des ersten Operateurs veranlaßt. Die operative Beseitigung dieses Mißstandes war schwierig und auch für den Patienten ein sehr umfangreicher Eingriff. Nach Beseitigung der ausgedehnten Adhäsionen im Oberbauch wurde der die fehlerhafte G. E. tragende Magenabschnitt samt dem daran hängenden geschwürskranken Darmstück reseziert. Der abführende Jejunumschenkel wurde blind verschloßen, durch eine Lücke im Mesocolon transversum nach oben gezogen und der noch offene Magenquerschnitt End zu Seit in diesen abführenden Jejunumschenkel eingepflanzt. (Reichel-Polya). Der ganz kurze zuführende Jejunumteil, der ja Galle und Pankreassaft weiter zu leiten hat, wurde dicht unterhalb des Mesocolon transversum End zu Seit mit dem abführenden Darmschenkel anastomosiert (Y Anastomose nach Roux). Die Heilung erfolgte ungestört, der Patient wurde wenige Wochen später geheilt aus der Klinik entlassen, nachdem er bereits beträchtlich an Gewicht zugenommen hatte.

Es mag dem nicht Fachchirurgen sehr kühn erscheinen, daß eine derartig grosse Resektionsoperation im Zustand der Peritonitis gemacht wurde. Bei Durchbruch von Magengeschwüren, wo, meist wenigstens, die Möglichkeit des Verschlußes der Perforationsöffnung durch Naht und Übernähung gegeben ist, bevorzugt man auch diese einfache Methode mit sofort sich anschließender G. E. zur Entlastung des kranken Magens.

Die Operationsmortalität bei diesem einfachen Verfahren ist sicher eine geringere, dafür behalten aber die Patienten, wenn sie aus der augenblicklichen Lebensgefahr errettet sind, doch ihr Geschwür und es ist nicht sicher, ob es in der Folge ausheilen wird. Nicht ganz selten muß dann, nachdem sich der Patient erholt hat, sekundär eine erneute Operation (Resektion) gemacht werden. Im Hinblick auf den vorliegenden Fall ist aber ausdrücklich zu betonen, daß eine Wahl zwischen primärer radikaler Resektion und einfacher Übernähung mit nachfolgender G. E. nicht möglich war, nachdem in der kallösen Masse des Dünndarmgeschwüres eine Naht nicht anzubringen war. Selbst wenn die Möglichkeit dazu bestanden hätte, so wäre dadurch die G. E.-Öffnung derartig eingeengt worden, daß der Magen dadurch fast hermetisch abgeschlossen worden wäre. So blieb also nur die primäre radikale Resektion übrig. Es ist klar, daß das Schicksal solcher Patienten hier wesentlich von der Sicherheit und Schnelligkeit des Operateurs und von einer guten und schonenden Narkose abhängt.

Der dritte Fall stellt zwei Fehler auf einmal dar: Der erste Operateur hat offenbar wahllos eine Dünndarmschlinge, die sich gerade in die Bauchwunde einstellte, mit dem Magen anastomosiert, ohne sich über die richtige Höhe derselben irgendwie zu vergewissern. Unglücklicherweise bediente er sich zur Anastomose gerade noch der alleruntersten Ileumschlinge nahe vor dem Coecum. So ist es erklärlich, daß die aufgenommene Nahrung, soweit sie nicht durch den Pylorus, sondern durch die G. E. Stelle aus dem Magen ausgeworfen wurde, sehr schnell im Dickdarm erschien und nahezu unverdaut entleert wurde. Dieser Verkürzung der Darmpassage entsprach auch das rasche Nachlassen des Ernährungszustandes. Eine weitere Folge der unnatürlichen Verbindung war der Rücktritt von Dünndarminhalt in den Magen; daher der schlechte

Geschmack im Mund und die durch Gastritis bedingte Appetitlosigkeit. Der zweite in diesem Fall gemachte Fehler ist in der Tatsache zu erblicken, daß überhaupt eine G. E. angelegt wurde. Die bei der zweiten Operation vorgenommene genaueste Revision von Magen und Duodenum konnte nirgends auch nur die geringste Spur eines vorangegangenen Ulcus entdecken. Wir wissen heute durch die neueren klinischen Forschungen zur Genüge, daß die Anbringung einer G. E. an einem nicht-ulcuskranken Magen ein schwerer Fehler ist, der sich am Patienten durch vermehrte Beschwerden und eventuell durch die Komplikation des Ulcus pepticum rächt. Der Schluß ist nicht unberechtigt, daß die Beschwerden, die seinerzeit zur ersten Operation führten, lediglich durch die Ptose des Magens bedingt waren. Wir wissen aber, daß zur Behandlung der Magensenkung die Gastroenterostomie das ungeeignetste Verfahren darstellt.

Die Diagnose der falschen G. E. war im vorliegenden Fall überaus einfach. Die korrigierende zweite Operation bestand in einer Wiederabtrennung der fehlerhaften G. E. Stelle, in sorgfältigem Verschluß der Magenöffnung und der Lücke im Mesocolon transversum. Das die G. E.-Öffnung tragende Ileumstück wurde reseziert, die Darmschenkel blind verschlossen und durch Seit zu Seit-Anastomose miteinander verbunden. Die Heilung erfolgte ungestört und der Patient wurde nach kurzer Zeit beschwerdefrei aus der Klinik entlassen.

Glücklicherweise scheinen ähnliche Fehler, wie die hier beschriebenen nicht allzu häufig vorzukommen. Wenigstens sind in der Literatur bisher nur wenige Fälle von fehlerhaften Gastroenterostomien veröffentlicht. Allerdings ist die Annahme berechtigt, daß gar mancher bei Magenoperationen gemachte schwere Fehler nicht publiziert wurde. Im Jahre 1918 veröffentlichte Kelling drei Fälle von falscher Dünndarmschlinge bei der G. E.

Bei dem ersten Kranken war wegen eines Ulcus ventriculi eine G. E. ant. angelegt worden. Wegen der bald darauf einsetzenden Beschwerden (Schmerzen, Erbrechen) wurde nach 2 Jahren eine zweite Operation vorgenommen. Dabei fand sich in nächster Nähe der G. E. Stelle ein in die Bauchdecken perforiertes Ulcus pepticum. Der zuführende Jejunumschenkel besaß eine Länge von $^3/_4$ m und war antiperistaltisch angenäht worden.

Im zweiten Fall war ebenfalls eine G. E. ant. wegen Ulcus duodeni vorausgegangen; nach ihr war ein Circulus vitiosus aufgetreten und deshalb 12 Tage nach der ersten Operation eine Braun'sche Enteroanastomose hinzugefügt worden. Trotzdem stellten sich wieder Beschwerden ein und es kam zur 3. Operation. Bei dieser Gelegenheit ergab sich, daß die zuführende Schlinge 1 m lang und antiperistaltisch verwendet worden war.

Bei Fall drei war wegen Pylorusstenose eine G. E. posterior ausgeführt worden. Die Relaparotomie zeigte, daß die Länge des zuführenden Schenkels 30 cm betrug und derselbe außerdem antiperistaltisch gelagert war.

Von Dubs wurden ebenfalls zwei Fälle einer fehlerhaften G. E. beschrieben.

Bei einem Kranken war wegen Magenbeschwerden eine G. E. post. angelegt worden. Bald darnach traten starke Beschwerden in Form von Erbrechen und Durchfällen mit starker Gewichtsabnahme auf. Bei der deshalb ausgeführten Relaparotomie wurde die Ursache entdeckt: zu der G. E. post. war die unterste Ileumschlinge, etwa 10—12 cm von der Valvula Bauhini entfernt, verwendet worden.

Im zweiten Fall folgten ebenfalls auf eine wegen Erkrankung des Magens ausgeführte Operation starke Beschwerden, weswegen der Kranke einer zweiten Operation unterzogen wurde. Sie brachte jedoch auch

keine Besserung, sondern es setzte heftiges, mitunter kotiges Erbrechen ein. Der Kranke wurde nun im Laufe der nächsten Jahre noch 9 mal operiert, ohne daß die Beschwerden aufhörten. Bei der zehnten Operation fand sich endlich die Ursache alles Übels: zur G. E. war eine tiefe Ileumschlinge verwendet worden.

Drei andere Fälle von Gastroileostomie veröffentlichte im gleichen Jahre Harry Cohen.

Bei sämtlichen war wegen Magenbeschwerden eine G. E. post. angelegt worden. Darauf erfolgte nur vorübergehende Besserung und bald stellten sich wieder Appetitlosigkeit, Erbrechen und auffallende Gewichtsabnahme ein. Die deshalb vorgenommene Relaparotomie ergab in sämtlichen Fällen denselben Fehler. Die Anastomose befand sich nur 20 cm vom Coecum entfernt, d. h. es war eine tiefe Ileumschlinge zur G. E. benützt worden.

Erst in jüngster Zeit wurde von Galpern ein weiterer Fall einer Gastroileostomie beschrieben. Er verlief ebenso wie die anderen. Wegen Ulcus ventriculi Anlegung einer G. E. Nach ½ Jahr Wiedereinsetzen von Beschwerden, nach 6 Jahren deshalb erneute Operation. Der Magen war mit dem Ileum, etwa 35 cm vom Coecum entfernt, verbunden worden.

Zuletzt sei noch ein Fall von Mandl angeführt, bei dem ein anderer Fehler vorliegt. Es war eine G. E. ant. mit nur 15 cm langer Schlinge angelegt worden. Am Jejunum entstanden daher starke Zerrungen und die Passage im Quercolon war erheblich behindert.

Ein Überblick über sämtliche Fälle ergibt, daß der Fehler jedesmal in der Verwendung einer falschen Darmschlinge bestand.

Zweimal (unser Fall 2 mitgerechnet) war bei Anlegung einer G. E. ant. eine zu kurze Schlinge gewählt worden. Daraus ergab sich in einem Fall (Mandl) eine ungenügende Funktion der Anastomose, weil das Jejunum durch den starken Zug beträchtlich stenosiert

wurde. Dazu kamen durch den Druck der zu kurzen Schlinge Passagestörungen im Quercolon. Das andere Mal (Fall 2) hatte die starke Straffung der Jejunumschlinge zur Entstehung eines Ulcus pepticum beigetragen.

Bei drei Fällen (Kelling) war dagegen die Darmschlinge zu lang genommen worden. Kelling betont aber vor allem als Fehler die antiperistaltische Anlagerung des Darmes. Durch dieselbe werden in die Tat Passagestörungen begünstigt, weil es dabei leichter zu Drehungen und Verschlingungen des Darmes kommt. Der erste von Kelling veröffentlichte Fall hat dazu noch dieselbe Komplikation wie unser zweiter: ein Ulcus pepticum. Ist es in jenem Fall durch die zu kurze Schlinge begünstigt worden, so ist ebenso anzunehmen, daß die hier verwendete zu lange Schlinge — durch die der Mageninhalt in einen Darmabschnitt gebracht wurde, der nur neutralen Inhalt gewohnt war — mit zur Entstehung des Ulcus pepticum beigetragen hatte.

Der gröbste Fehler liegt in den Fällen vor, bei denen es sich um eine Gastroileostomie handelt, also die unterste oder sonst eine tiefe Ileumschlinge mit der obersten Jejunumschlinge verwechselt worden ist. Es ist wunderlich, daß in einem Fall (Galpern) der Kranke 6 Jahre lang die schweren Folgen dieses Fehlers ertragen hat, ohne zugrunde zu gehen.

Dem ausgebildeten und erfahrenen Chirurgen dürften derartige Fehler kaum passieren, es sei denn, daß es an der nötigen Gewissenhaftigkeit gefehlt hat. Die Gefahr, daß solche Vorkommnisse sich immer von Zeit zu Zeit wiederholen, liegt vielmehr darin, daß heutzutage leider eine nicht kleine Anzahl von Ärzten sich an Operationen heranwagt, zu deren richtiger Ausführung ihnen die nötige Ausbildung und Erfahrung fehlt. Durch die Bekanntgabe solcher abschreckender Ereignisse wie der oben beschriebenen drei Fälle soll dem Kranken genützt werden.

# Literaturverzeichnis.


1. Bundschuh, Eduard. Über den Circulus vitiosus nach Gastroenterostomie. — Beiträge zur klinischen Chirurgie Bd. 119, 1920.
2. Dorn, G. Die postoperativen Verengerungen der Gastroenterostomieöffnung. Beiträge zur klinischen Chirurgie Bd. 121, 1921.
3. Hofmann, Konrad. Grundsätzliches zur mechanischen Passagestörung nach der Gastroenterostomie. — Zentralbl. f. Chirurgie, Jg. 52, Nr. 12, 1925.
4. Finsterer, Hans. Chronischer Circulus vitiosus nach Gastroenterostomie mit Einklemmung von Dünndarmschlingen im Mesocolonschlitz. Beiträge zur klinischen Chirurgie, Bd. 81, 1912.
5. Winkelbauer, A. Zur Ätiologie der inneren Einklemmung nach der Gastroenterostomie. Zentralblatt f. Chirurgie, 1926, Nr. 42.
6. Ssokoloff, S. Zur Frage der Möglichkeit einer Einklemmung hinter der zuführenden Schlinge nach Gastroenterostomie. Bruns Beiträge zur klinischen Chirurgie, Bd. 134, Jg. 1, 1925.
7. Blond, Kaspar. Über den Circulus vitiosus nach Gastroenteroanastomose. Med. Klinik Jg. 17, Nr. 47, 1921.
8. Ohly. Adolf. Über Folgezustände nach G. E. nebst einem Beitrag zur Indikation und Kontraindikation der G. E. bei Ulcus im Gastroduodenaltraktus. Archiv f. klinische Chirurgie Bd. 128, H. 3, 1924.
9. Graser. Zur Technik der Gastroenterostomie. Deutsche Zeitschrift für Chirurgie Bd. 172, H. 5/6. 1922.
10. Dubs. „Circulus" nach hinterer Gastroenterostomie. Zentralblatt für Chirurgie Nr. 12, 1919.
11. Mandl. Über das Ulcus pepticum jejuni postoperativum. Deutsche Zeitschrift für Chirurgie Bd. 173, 1921.
12. Tiegel. Über peptische Geschwüre nach Gastroenterostomie. Grenzgebiete Bd. 13.

13. Polya, Eugen. Jejunumcolon- und Magencolonfistel nach Gastroenterostomie. Deutsche Zeitschrift f. Chirurgie, 121, 1923.

14. Strauß, H. Diagnostik und Therapie der Fistula gastrocolica. Fortschr. f. Medizin Jg. 44, Nr. 2, 1926.

15. Kohlmann, Gert. Über die Magencolon- bezw. Magenjejunumcolonfistel und die gedeckte Darmperforation. Grenzgebiete der Medizin und Chirurgie Bd. 38, H. 1, 1924.

16. Kelling. Gastroenterostomie mit falscher Schlinge. Deutsche Zeitschrift f. Chirurgie Bd. 146, 1918.

17. Dubs. Gastroenterostomie mit falscher Schlinge. Deutsche Zeitschrift für Chirurgie Bd. 162, 1921.

18. Galpern. Über einen Fall von Gastroileostomie. Zentralbl. f. Chirurgie Nr. 3, 1927.

19. Bier-Braun-Kümmel. Chirurgische Operationslehre. Berlin 1923.

20. v. Winiwarter. Über Magen- und Darmblutungen nach Magenoperationen. Archiv f. klin. Chirurgie Bd. 95, H. 1. 1911.

21. Gurlt. Geschichte der Chirurgie und ihre Ausübung. Berlin 1898.

22. Czerny. Über die Entwicklung der Chirurgie während des 19. Jahrhunderts und ihre Beziehungen zum Unterricht. Heidelberg 1903.

23. Küster. Geschichte der neueren deutschen Chirurgie. Stuttgart 1925.

## Lebenslauf.

Als Tochter des damaligen Religionslehrers am neuen Gymnasium in Nürnberg, Philipp Bachmann und seiner Frau Sophie, geb. Steinmeyer, bin ich, Elisabeth Mathilde Bachmann, evangelisch-lutherischen Bekenntnisses, bayrischer Staatsangehörigkeit am 16. April 1900 in Nürnberg geboren. Infolge der Berufung meines Vaters als Professor für systematische Theologie an die Universität Erlangen besuchte ich dort die Höhere Mädchenschule und absolvierte sie 1916. Von August 1917 bis September 1918 war ich als Kriegspflegerin tätig. Nach einjährigem Privatunterricht trat ich in den Oberkurs des Mädchenrealgymnasiums Nürnberg-Findelgasse ein und bestand dort im Juli 1920 die Reifeprüfung. Vom Wintersemester 1920/21 ab studierte ich in Erlangen Medizin und legte im Wintersemester 22/23 dort das Physikum ab. Von den klinischen Semestern verbrachte ich die zwei ersten in München, die drei anderen in Erlangen, woselbst ich mich vom Oktober bis Dezember 1925 dem Staatsexamen unterzog. Das praktische Jahr begann ich am 1. Februar 1926 in der medizinischen Klinik Erlangen. Am 1. Juni 1926 trat ich im städtischen Krankenhaus in Weissenburg i. B. (Geheimrat Dr. Dörfler) als Medizinalpraktikantin ein, um am 1. November 1926 nach Erlangen und zwar in die chirurgische Klinik zurückzukehren. Hier vollendete ich mein praktisches Jahr und blieb noch 4 Monate als Volontärin in der Klinik.

Seit 15. Juni bin ich als Volontärin in der Erlanger Frauenklinik tätig. Für die gütige Überlassung der Fälle bin ich Herrn Prof. Dr. W. Haas zu Dank verpflichtet.